

TUMOR DE CÉLULAS GIGANTES EN COLUMNA PEDIÁTRICA: MANEJO QUIRÚRGICO



Vilchis Samano Hugo¹, Sandoval Plata Alfredo ², Delángel Solís Cámara Brenda ³

Médico Adscrito del Servicio de Cirugía de Columna ¹, Médico Residente de 4to año de Traumatología y Ortopedia ², Médico Residente de 1er año de Traumatología y Ortopedia³

*Hospital de Traumatología y Ortopedia Lomas Verdes
Modulo: Deformidades Pediátricas de Columna Vertebral.
Servicio: Cirugía de Columna*

RESUMEN

Masculino de 9 años sin presencia de comorbilidades con inicio de padecimiento en 2011 caracterizado por cuadro clínico de 7 meses de evolución que consistía en dorsalgia, alteraciones de la marcha, paraparesia progresiva en miembros pélvicos. Mediante la correlación clínica-patológica se realiza el diagnóstico de Tumor de células gigantes. Se realiza instrumentación pedicular de T2-T3, con puenteo a T4 y fijación distal de T5-T6 con un implante de sistema facetario/pedicular tipo Axon®. El paciente presenta evolución postquirúrgica favorable con restitución de la fuerza y sensibilidad. Se le da seguimiento multidisciplinario en el cual permanece sin presencia de actividad tumoral hasta la actualidad.

El tumor de células gigantes es una neoplasia benigna infrecuente en la población pediátrica, que se comporta de forma agresiva, simulando diferentes patologías, por lo que consideramos importante dar a conocer la presentación clínica de este caso, así como su manejo y sus resultados con un seguimiento de 7 años posterior al evento quirúrgico.

Palabras clave: *Tumor, células gigantes, paraparesia progresiva, instrumentación pedicular, sistema facetario*

ABSTRACT:

A 9-year-old male without comorbidities , who began in 2011 a disease pattern of 7 months of evolution with back pain at the thoracic level , gait alterations, progressive paraparesis in pelvic limbs. Through the clinical-pathological correlation, a diagnosis of giant cell tumor with a component of aneurysmal bone cyst was reached. The patient was treated by pedicle instrumentation of T2-T3, bypass T4 and distal fixation of T5-T6 with an implant of facet / pedicular system AxonO type. The patient presented a favorable post-surgical evolution with restitution of strength and sensitivity. It is given a multidisciplinary follow-up in which it remains without the presence of tumor activity until now. Giant cell tumor is a benign neoplasm infrequent in the pediatric population, which behaves aggressively, simulating different pathologies, so we consider it's important to publicize the clinical presentation of this case and its management and results with a follow-up of 7 years after the surgical event

Key words: *Tumor, giant cells, progressive paraparesis, pedicular instrumentation, facet system.*

ANTECEDENTES:

El tumor de células gigantes es un tumor primario y benigno del hueso, localmente agresivo y se localiza generalmente en región metaepifisaria de los huesos largos, principalmente en fémur distal y tibia proximal [1]. Representan el 4% de las lesiones óseas [2]. En la columna vertebral el sacro es el sitio más afectado por esta neoplasia con una incidencia de 6.7-9-4 % [3]. Se trata de un tumor óseo bien definido caracterizado por su agresividad local, compuesto por células ovoides, en forma de huso y células gigantes multinucleadas y macrófagos[4]. El objetivo del tratamiento es remover el tumor y reconstruir el defecto óseo resultante para así disminuir el riesgo de recurrencia y restaurar la función del área afectada[1].

Los tumores de células gigantes raramente se presentan en columna torácica, y se trata de una neoplasia que se manifiesta de los 20 -40 años con ligera predominancia en el sexo femenino [5]. Debido a estas características y a su comportamiento agresivo, su diagnóstico puede resultar difícil, sobre todo en la población pediátrica.

No existen reportes de casos en la literatura de este tipo de neoplasias con localización en columna vertebral en la población pediátrica, ni abordaje quirúrgico establecido cuando se presenta en columna vertebral debido a que se debe considerar el nivel al que se localiza; sin embargo la importancia de una planeación quirúrgica eficiente ayuda a obtener adecuados resultados como remisión total de la sintomatología motora o sensitiva, y a restaurar la anatomía funcional de la columna, por lo que el propósito de este trabajo es dar a conocer la presentación de esta patología, el abordaje para realizar el diagnóstico, planeación y manejo quirúrgico y los resultados posterior al evento quirúrgico

con seguimiento multidisciplinario durante 7 años.

MATERIAL Y MÉTODOS

Se trata de un reporte de caso, con información obtenida de forma prospectiva desde el 2011 con un seguimiento de 7 años, con manejo por diversas especialidades en el Hospital de Traumatología y Ortopedia de Lomas Verdes y Centro Médico Nacional “La Raza”.

CASO

Paciente masculino de 9 años sin antecedente heredofamiliares relevantes o presencia de comorbilidades previas, inicia con dolor a nivel dorsal que es tratado de forma conservadora, remitiendo de forma parcial; posteriormente presenta alteraciones de la marcha, por lo que acude a su Hospital general de Zona donde se integra el diagnóstico de Cerebelitis y se establece manejo conservado con mejoría parcial. Es valorado por el servicio de neurocirugía pediátrica en el Hospital Centro Médico “La Raza” por persistencia de alteraciones en la marcha, a la cual se agrega paraparesia progresiva y dolor torácico, integrándose diagnóstico de probable Síndrome de Guillain Barre, por lo que se le solicita Resonancia Magnética y Tomografía, donde se aprecia a nivel de T4 tumoración con crecimiento intrarraquídeo extradural que condiciona compresión del 50% (Fig. 1). Se realiza descompresión el 26/08/11 sin retirar elementos óseos con un reporte histopatológico de tumor de células gigantes con componente de quiste óseo aneurismático (Fig.2) y posteriormente es egresado a su domicilio. Sin embargo, el paciente es reingresado al servicio de Neurocirugía pediátrica por persistencia de paraparesia, por lo que se decide realizar nueva Resonancia Magnética en la que se observa colapso vertebral, cifosis segmentaria, por lo que es enviado al Hospital

de Traumatología y Ortopedia de Lomas Verdes.

A su ingreso se encuentra con fuerza muscular 1/5 desde L2 a distal, hiperreflexia rotuliana y aquilea, clonus, Babinski bilateral, hipoestesia de T4 a distal, control de esfínteres presente. El 14/10/11 se realiza instrumentación pedicular T2-T3, puenteo a T4 y fijación distal T5-T6 (Fig.4). El implante seleccionado fue un sistema facetario/pedicular tipo Axon®. Se efectúa planeación quirúrgica digital mediante el uso

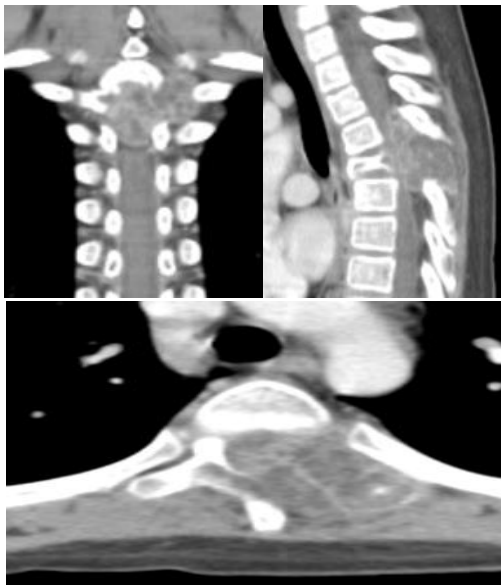

Fig.1 Cortes representativos de tomografía de columna torácica donde se observa masa tumoral a nivel de T4 que compromete elementos posteriores y conducto medular.

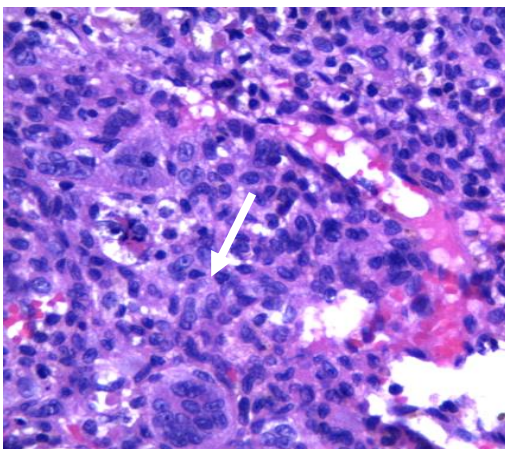


Fig.2 Muestra histopatológica en la que se observan células gigantes multinucleadas.

de TAC simple con reconstrucción en 3D usando el programa OsiriX®(Fig. 3) para valorar sitio de colocación de tornillos facetario/pedicular. Se ingresa a la unidad de cuidados intensivos procedente de quirófano por iniciar retención de CO2 importante, permanece en dicha unidad durante 24 horas y se egresa a hospitalización al área de Ortopedia Pediátrica.

A su 5to día posterior a la cirugía se encuentra con signos vitales normales, con movilización de extremidades, arcos de movilidad en miembros pélvicos conservados, fuerza 4/5, REM ½ para L4 y S1 bilateral, llenado capilar inmediato sin compromiso neurovascular.

Se decide egreso el 21/10/11 y se envía a oncología para tratamiento integral con citas periódicas por parte del servicio de cirugía de columna. Por parte de Oncología se decide tratamiento con Radioterapia la cual finaliza el 24/11/11 con recuperación total de la fuerza y sensibilidad.

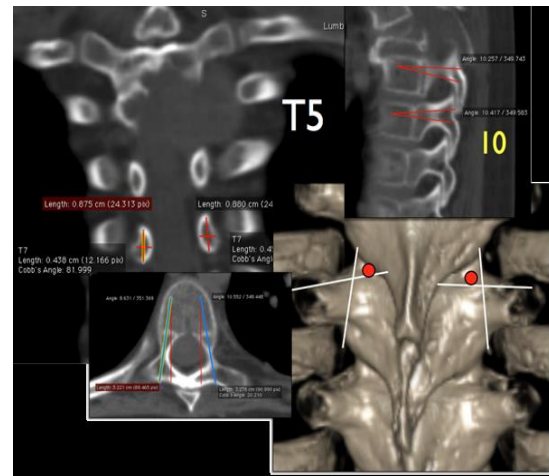


Fig. 3 Planeación quirúrgica en la que se observa sitio de colocación, inclinación y angulación para la colocación de tornillos del sistema facetario /pedicular. Utilizando el programa OsiriX®

Durante los 7 años de seguimiento posterior al manejo quirúrgico el paciente permanece sin datos de actividad tumoral, con fuerza y sensibilidad conservados; sin embargo, se

realiza diagnóstico de hipotiroidismo secundario probablemente asociado a tratamiento con radioterapia. Se decide retiro de material de osteosíntesis en el 2016 por riesgo de cifosis y efecto cigüeñal.

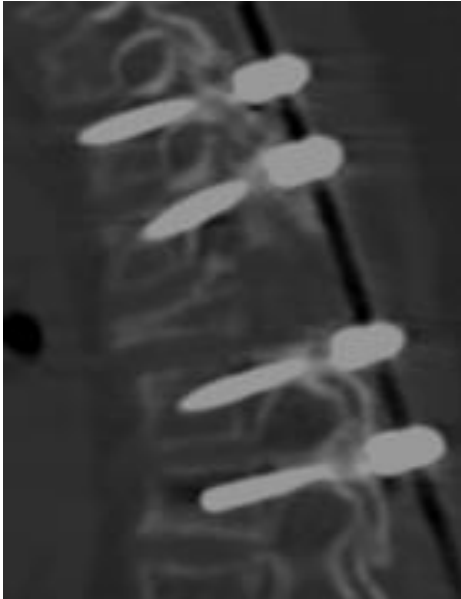

Fig. 4 Tomografía Axial en corte sagital con presencia de tornillos pediculares en niveles T2-T3 y T5-T6 con puenteo de T4

RESULTADOS

Evaluación de estudios de Imagen: En la tomografía realizada inicialmente (Fig1) se observa en corte sagital pérdida de la curvatura normal de la columna con presencia de colapso vertebral a nivel de T4 con lesión tumoral de patrón geográfico, lobulada, que compromete apófisis espinosa. En el corte axial se observa compromiso del cuerpo vertebral, pedículo, lamina y unión costovertebral izquierda con invasión al conducto medular lo cual explicaría la paresia de miembros inferiores y alteraciones de la marcha que presentaba el paciente.

Resultado histopatológico (Fig.2) en el que se muestra los hallazgos característicos de este tipo de neoplasias, con células gigantes,

multinucleadas con la cual se realiza diagnóstico definitivo.

Para realizar la planeación quirúrgica (Fig.3) se solicita tomografía con reconstrucción en 3D y en el programa OsiriX® se analiza el diámetro pedicular, el punto de entrada ideal y los ángulos sagitales y axiales para cada vértebra a instrumentar, además del diámetro y longitud de los tornillos. Las imágenes más representativas de estas mediciones se copian a un programa de diapositivas y este se lleva a quirófano para revisarlo en tiempo real, aunado a la técnica de manos libres y fluoroscopia.

El resultado postquirúrgico lo observamos en la Fig.4 en la que se observa una tomografía en corte sagital con presencia de tornillos fascetario/pedicular en los niveles ya mencionados con puenteo de T4 lo que permite resección quirúrgica del tumor con descompresión del conducto medular.

DISCUSIÓN

El tumor de células grandes es una neoplasia infrecuente, sobre todo en la columna vertebral por lo que puede pasar por desapercibido debido a que presenta una sintomatología inespecífica. Es de suma importancia su diagnóstico oportuno debido al comportamiento agresivo de esta patología lo que puede resultar en secuelas para el paciente.

No existe un tratamiento de elección para esta patología, pero se prefiere el tratamiento quirúrgico con resección total del tumor para evitar recidivas y persistencia de la sintomatología ocasionada por invasión al conducto medular.

Es de suma importancia tener una adecuada planeación quirúrgica para restaurar alineación de la columna, liberar el conducto medular y realizar una fijación exitosa para que los síntomas motores y sensitivos disminuyan o remitan.

Se han publicado varias técnicas para la colocación de tornillos pediculares torácicos. Gelalis [9] documenta que la navegación tiene mayores ventajas en cuanto a la efectividad en la colocación, al igual que disminuye el índice de radiación utilizado. Por otro lado, Kim, Lenke y otros autores [10], comentan que la técnica a manos libres es muy segura. La TAC simple con reconstrucciones 3D analizada con el programa OsiriX® se utilizó para determinar el punto de entrada pedicular ideal, para obtener el diámetro pedicular, ángulos de entrada y longitudes de los tornillos, lo cual incrementa la confianza y seguridad del cirujano y disminuyen los riesgos para el paciente. Las ventajas de esta técnica aunada a la técnica a manos libres son: menor tiempo quirúrgico, menor riesgo de lesionar las paredes lateral o medial pedicular, mayor confianza y menor costo, ya que no es necesario un sistema de navegación o potenciales evocados transquirúrgicos. Los tornillos fueron colocados de manera correcta en los 4 niveles. El paciente evoluciona de manera favorable, recupera la fuerza, sensibilidad y marcha.

BIBLIOGRAFÍA

[1] Azadeh Ghouchani, MSc; Mohammad H. Ebrahimzadeh, MD; Gholamreza Rouhi, PhD. The Most Appropriate Reconstruction Method Following Giant Cell Tumor Curettage: A Biomechanical Approach. Arch Bone Jt Surg. 2018; 6(2): 85-89.

[2] Leilei Xu, Jing Jin, Annan Hu, Jin Xiong, Dongmei Wang, Qi Sun, Shoufeng Wang. Soft tissue recurrence of giant cell tumor of the bone: Prevalence and radiographic features. Journal of Bone Oncology 9 (2017) 10–14

[3] Khodamorad Jamshidi; Abolfazl Bagherifard,; Alireza Mirzaei; Mehrdad Bahrabadi. Giant Cell Tumor of the Sacrum: Series of 19 Patients and Review of the

Literature. Arch Bone Jt Surg. 2017; 5(6): 443-450.

[4] Jan Rehkämper, Konrad Steinestel, Birte Jeiler, Sandra Elges, Elena Hekeler, Sebastian Huss, Jan Sperveslage, Jendrik Hardes ,et al. Diagnostic tools in the differential diagnosis of giant cell-rich lesions of bone at biopsy. Oncotarget, 2018, Vol. 9, (No. 53), pp: 30106-30114

[5] Arie J VERSCHOOR, Judith V M G BOVÉE, Monique J L MASTBOOM, P D Sander DIJKSTRA, Michiel A J VAN DE SANDE, and Hans GELDERBLOM. Incidence and demographics of giant cell tumor of bone in The Netherlands: First nationwide Pathology Registry Study. Acta Orthopaedica 2018; 89 (5): 570–574

[6] Ramos-Trujillo A, Miranda-González A, Míreles-Cano JN, Picado-Baca ML, Rodríguez-Messina AF. Tumor de células gigantes en la unión cervicotorácica: reporte de caso. Rev Esp Med Quir 2015;20:94-99.

[7] José Mario de la Garza N, Cosme A Ceccopieri, Humberto Cruz Ortiz, Luis R Díaz Rodríguez, Rogelio Martínez Macías. Tumor de células gigantes de hueso. Aspectos generales de 11 casos. Revista del Hospital General de México. Vol. 62, Núm. 4 Oct.-Dic. 1999 pp 240 – 244

[8] Nil Çomunoglu , Nuray Kepil , Sergülen Dervisoglu. Histopathology of giant cell tumors of the bone: With special emphasis on fibrohistiocytic and aneurysmal bone cyst like components. Acta Orthopaedica et Traumatologica Turcica xxx (2018) 1e5

[9] Gelalis ID, Paschos NK, Pakos EE, Politis AN, Arnaoutoglou CM, Karageorgos AC et al. Accuracy of pedicle screw placement: a systematic review of prospective in vivo studies comparing free hand, fluoroscopy guidance and navigation techniques. Eur Spine J. 2012;21(2):247–55.

[10] Kim YJ, Lenke LG, Bridwell KH, Cho YS, Riew KD. Free hand pedicle screw placement in the thoracic spine: is it safe? Spine (Phila Pa 1976) 29: 333-342, 2004



CONSENTIMIENTO INFORMADO PARA USO DE DATOS, FOTOGRAFÍAS E IMÁGENES CLÍNICAS PARA REPORTE DE CASO CLÍNICO

Fecha	21 DE NOVIEMBRE DEL 2018	
Institución	HOSPITAL DE TRAUMATOLOGIA Y ORTOPEDIA LOMAS VERDES	No Cédula Profesional
Jefe de Enseñanza	DRA. MARIA GUADALUPE GARRIDO ROJANO	1216105
Medico Titular del curso	DRA. MA. FRANCISCA VAZQUEZ ALONSO	3411148
Residente 01	SANDOVAL PLATA ALFREDO	09149159
Residente 02	DELANGEL SOLIS CAMARA BRENDA BERENICE	10797227
Residente 03	CEBALLOS JAIME MARIA ELENA	9863275
Título del Caso Clínico	TUMOR DE CELULAS GIGANTES EN COLUMNA PEDIATRICA: MANEJO QUIRURGICO	

Por medio de la presente, los médicos residentes enlistados en este documento declaran haber informado al Médico Titular del Curso y Jefe de Enseñanza de la Institución sobre su intención de divulgar y hacer público el caso clínico de referencia.

Con propósitos puramente académicos y científicos, haciendo uso de la información que de forma verídica se ha referido: exámenes de laboratorio y demás estudios que han considerado pertinentes.

Se declara que El Jefe de enseñanza y el Profesor Titular del Curso han dado autorización para utilizar fotografías clínicas, estudios y datos utilizadas de manera profesional en el caso clínico de referencia para presentarse en el Premio Nacional de Residencias Médicas.

	Firmas
Jefe de Enseñanza	
Medico Titular del curso	
Residente 01	
Residente 02	
Residente 03	