

## **Enfermedad de Behçet: Una causa rara de sangrado de tubo digestivo**

Pedro Valdez Hernandez<sup>1</sup>, Daniel Calle Rodas<sup>1</sup>, Eduardo Zamora Nava <sup>2</sup>, Jesús Kazuo Yamamoto Furusho<sup>3</sup>

<sup>1</sup> Residentes de Gastroenterología. Departamento de Gastroenterología.<sup>2</sup> Médico adscrito. Departamento de Endoscopia.<sup>3</sup> Jefe de la Clínica de Enfermedad Inflamatoria Intestinal. Instituto Nacional de Ciencias Médicas y Nutrición Salvador Zubirán.

Dirección: Av. Vasco de Quiroga No. 15, Colonia Belisario Dominguez Sección XVI, Delegación Tlalpan C.P. 14080

## **Resumen**

Se presenta el caso de una paciente de 30 años de edad que inició desde la infancia con cuadros recurrentes úlceras dolorosas en mucosa oral. Se agregó en la edad adulta hematoquezia por lo que se le realizaron múltiples estudios y una colonoscopia. La sospecha fue de enfermedad de Behçet con probable involucro gastrointestinal. Debido a que los hallazgos de la primera colonoscopia no fueron concluyentes, se solicitó una nueva en la que se encontraron hallazgos típicos de enfermedad de Behçet intestinal. Debido a la mala respuesta a las medidas terapéuticas iniciales, se decidió iniciar agente biológico teniendo así una respuesta favorable. Esta enfermedad es muy rara en nuestra población. Para el diagnóstico de actividad gastrointestinal se requiere de un buen juicio clínico ya que no es posible hacerlo con una sola prueba. El comportamiento de esta enfermedad es impredecible por lo que el manejo suele ser un todo un reto.

Palabras claves: Behçet, úlceras, sangrado gastrointestinal, infliximab

## **Abstract**

We present a case of woman of 30 years old that suffer from recurrent mucosal ulcers since childhood. She begun in adult life with lower gastrointestinal bleeding and for this approach many studies and a colonoscopy were requested. The diagnostic suspicion was Behçet disease with gastrointestinal involvement. Because the findings of the first colonoscopy were unspecific, a new one was requested and in this one typical features of Behçet disease were found. Because the bad results from her firsts treatments, biologic agent was considered, having with this good results. This disease is very rare in our population. A good clinical judgment is required to make this diagnosis since no single study can do it alone. The behaviour of this disease is unpredictable, so the management can be a challenge.

## Introducción

La enfermedad de Behçet (EB) es una enfermedad multisistémica de etiología desconocida que se caracteriza por ser crónica y recurrente. La prevalencia de esta enfermedad es muy variable de acuerdo al área geográfica, siendo en nuestra región poco frecuente. El espectro de manifestaciones clínicas puede llegar a ser muy amplio. En algunos casos puede afectar el tracto gastrointestinal y se manifiesta principalmente por úlceras en mucosa. La frecuencia de esta manifestación en la EB es muy variable según lo reportado en la literatura.<sup>1</sup> No existe un “gold” estándar para el diagnóstico de esta patología, por lo que la EB gastrointestinal suele ser difícil de diagnosticar debido a que existen otras enfermedades que se le asemejan mucho. La EB gastrointestinal suele tener un curso clínico fluctuante, por lo que es importante que una vez alcanzada la remisión se establezca una apropiada terapia de mantenimiento.<sup>2</sup> Debido a lo rara que es esta patología, es difícil realizar estudios adecuados que nos permitan conocer cuáles son las mejores opciones terapéuticas, hasta el momento no hay algoritmos de manejo bien establecidos. Es necesario de un abordaje y manejo multidisciplinario para obtener buenos resultados. A continuación presentamos el caso de una paciente con úlceras orales recurrentes y sangrado de tubo digestivo. Después de un amplio abordaje y de valoraciones por múltiples especialistas, se llegó a la conclusión que padecía de EB con actividad gastrointestinal. También se describe su curso clínico y las medidas terapéuticas implementadas.

## Descripción del caso

Se trata de una mujer con edad actual de 30 años a quien conocimos por primera vez en nuestro hospital en el año 2014 por episodios de hematoquezia. No tiene antecedentes familiares de relevancia. Cuenta con todas las inmunizaciones para su edad. Es COMBE positivo. Su tipo sanguíneo es B +. Niega alergias, consume bebidas alcohólicas ocasionalmente, sin historia de tabaquismo importante y niega consumo de drogas ilícitas. Niega antecedentes transfusionales. Tiene el antecedente quirúrgico de una cistadenectomía ovárica cuando tenía 18 años de edad. Padece de asma diagnosticada desde la infancia, no ha tenido exacerbaciones en los últimos años y está sin tratamiento.

Inició su padecimiento a los 8 años de edad con la aparición de úlceras en mucosa labial, las cuales eran recurrentes y dolorosas; se agregaron poliartralgias, lesiones eritematosas de predominio en extremidades y lesiones papulares pruriginosas en todo el cuerpo que aparecían posterior a un traumatismo directo. En el 2003 tuvo un probable episodio de uveítis derecha que se manejó con esteroide tópico. A los 18 años se agregaron úlceras dolorosas recurrentes en vulva. Se realizaron biopsias de estas lesiones en otro hospital y el resultado de la revisión histopatológica fue de vasculitis leucocitoclástica. Se realizó además una prueba de Tzank en estas úlceras que resultó negativa. Por episodios de aparentes cistitis que no mejoraban con tratamiento antibiótico, se realizó una cistoscopia en otro hospital en la que se hallaron aparentes úlceras en vejiga, desconocemos más información sobre los resultados. En el 2014 inició con hematoquezia, motivo por el cual acudió al servicio urgencias de nuestro instituto. A la exploración física se encontró con signos vitales normales y sin úlceras en mucosa en ese momento. Su índice de masa corporal era de 23.5. A su ingreso se solicitaron laboratorios que reportaron los siguientes resultados: Hb 14 g/dL, Hto 41 %, VGM 89.6 fL, leucocitos 6.8 x 10<sup>3</sup>, plaquetas 295 K/uL,

INR 1.0, creatinina sérica 0.84 mg/dL, glucosa 85 mg/dL, Na 139 mmol/L, K 4.57 mmol/L, Cl 107 mmol/L, Ca 9.6 mg/dL, P 3.76 mg/dL, Mg 2.0 mg/dL, PCR 0.05 mg/dL, VSG 3 mm/Hr y en el examen general de orina se reportó leucocitos, bacterias abundantes y sin eritrocitos o proteínas. Sus otras pruebas reportaron: BT 0.27 mg/dL, BD 0.09 mg/dl, ALT 20 U/L, AST 21 U/L, albúmina 4.4 g/Dl, fosfatasa alcalina 87 U/L, ANA 1:80 (normal), cANCA 1:20 (normal), VDRL negativo, VIH negativo, IST 19 %, ferritina 43.7, TSH 1.48 mIU/L, ácido fólico 13.7 ng/dL, vitamina B12 356 pg/M, anticuerpos antiMPO 3.9 U (normal), anticuerpos antiPR3 4.9 U (normal), anti DNAdc 3.8UI/mL (normal) y 25-hidroxitamina D 16.8 ng/ml. Se realizó una colonoscopia que reportó hallazgos de colopatía crónica superficial con microerosiones y se tomaron biopsias. El resultado histopatológico de las biopsias fue de colitis leve inespecífica con moderados eosinófilos en lámina propia. Se solicitó coprocultivo en el cual no hubo crecimientos microbiológicos y coproparasitoscópico en el que no se encontraron microorganismos. Se realizó una entero-resonancia magnética contrastada en la que se reportó engrosamiento de la pared de la válvula ileocecal con restricción a la difusión y engrosamiento del colon sigmoides (imagen 1). Fue egresada para continuar su abordaje en la consulta externa. Se dejó mientras tanto tratamiento con mesalazina vía oral y colchicina, sin embargo persistió con hematoquezia intermitente y úlceras orales. Las úlceras labiales median entre 3-6 mm, eran de bordes bien definidos y eritematosas, el centro era de coloración amarillenta. Se tomaron biopsias de las úlceras orales y el reporte histopatológico fue de estomatitis espongiótica linfocitaria con numerosos eosinófilos. Se realizó prueba de patergia que fue positiva. Se estableció el diagnóstico de EB. Fue valorado por el servicio de oftalmología sin encontrar alteraciones en su revisión. En su valoración por el servicio de gastroenterología, se consideró que era poco probable que estuviera cursando con una enfermedad inflamatoria intestinal. Se solicitó una nueva colonoscopia en el año 2015, en esta se reportó el hallazgo de una úlcera de 4 mm de aspecto lineal con fondo de fibrina en ileon terminal (imagen 2). El resultado histopatológico de la biopsia fue solo de ileítis crónica inespecífica. Se concluyó que nuestra paciente padecía una ileítis asociada a enfermedad de Behcet. Se inició manejo con azatioprina, prednisona, colchicina y mesalazina. Por presentar síntomas urinarios bajos y piuria que no resolvían con tratamiento antibiótico, fue derivada al servicio de urología. Se realizó un estudio de urodinamia que reportó hallazgos de vejiga hiperactiva con leve obstrucción del tracto de salida. Se realizó además una cistoscopia que reportó hallazgos de tejido friable y sangrado en capa del triángulo vesical. Se dejó tratamiento con tamsulosina para sus síntomas urinarios. Por opsomenorrea fue valorada por el servicio de ginecología y se dejó con anticonceptivos orales. Debido a que persistía con artralgias, astenia, adinamia, úlceras orales y diarreas intermitentes, el servicio de reumatología agregó a su manejo leflunomida a finales del 2015.

A principios del año 2016 inició con cefalea, diarrea no sanguinolenta, pujo y tenesmo, dolor abdominal intenso y fiebre. A la exploración física se encontraba con signos vitales normales, mucosa oral seca, dolor abdominal a la palpación pero sin datos de irritación peritoneal y sinovitis en carpos de ambas manos y en rodillas. Sus laboratorios reportaban los siguientes resultados: leucocitos 8.7, Hb 16, VSG 5, PCR 0.04, creatinina 0.8, electrolitos séricos en rangos normales. Se realizó una TC de abdomen sin encontrarse alteraciones. Se diagnosticó exacerbación de enfermedad de Behcet. Se inició manejo con el equivalente prednisona 1mg/kg, con lo que mejoró en cuanto a la diarrea y artritis. Se realizó colonoscopia que se reportó sin alteraciones. Tuvo buena respuesta al tratamiento con esteroides y se dio de alta por mejoría. Se decidió iniciar manejo con

infiximab a 5mg/kg cada 8 semanas y se cambió leflunomida por metotrexate. Se realizó una nueva entero-resonancia magnética contrastada en la que solo se observó mínima restricción a la difusión de la válvula ileocecal en relación a proceso inflamatorio (imagen 3 y 4). No ha vuelto a presentar episodios de sangrado de tubo digestivo hasta la fecha, y ha mejorado notablemente en cuanto a la actividad articular y en cuanto la aparición de úlceras en mucosa. En sus últimas visitas se ha reportado la enfermedad como inactiva.

## Discusión

La EB es una vasculitis multisistémica, idiopática, crónica y recurrente; se caracteriza por úlceras aftosas orales y genitales y por lesiones oculares y dérmicas. También puede acompañarse de artritis, de lesiones en sistema nervioso central, aparato genitourinario, cardiovascular y gastrointestinal. Los episodios de inflamación aguda suelen ser autolimitados. La frecuencia y duración de las recaídas es impredecible y no siguen algún patrón clínico específico.<sup>1,3</sup> La prevalencia de esta enfermedad es muy variable, es más frecuente en países del Mediterráneo (la Ruta de Seda) y en el este asiático, es rara en el norte de Europa y América del Norte. El país con mayor prevalencia es Turquía.<sup>4</sup> La EB tiene una alta asociación con el complejo mayor de histocompatibilidad HB51.<sup>5</sup> La edad promedio de presentación es entre la tercera y cuarta década de la vida. La predilección por el sexo también es variable de acuerdo al área geográfica.<sup>6</sup> La frecuencia con la que afecta el aparato gastrointestinal es variable según la región geográfica, va de del 2.8% hasta el 60%, siendo los casos más frecuentes en países asiáticos.<sup>1</sup> En México son pocos los casos reportados de EB, probablemente por la influencia genética de la enfermedad. En nuestro país se ha encontrado asociada con HLA-B\*44, HLA-B\*52, HLA-B\*56, HLA-DRB1\*01 y HLA-DRB1\*13.<sup>7</sup> Al tratarse de una vasculitis sistémica, puede prácticamente afectar cualquier sistema vascularizado. El diagnóstico se fundamenta en la clínica, con los criterios estipulados en 1990 por el Grupo Internacional para el Estudio de la Enfermedad de Behçet.<sup>8</sup> El pronóstico es reservado, depende de los órganos afectados, cuando afecta al sistema nervioso central y a los grandes vasos puede llegar a tener un curso fatal.<sup>3</sup> Puede afectar cualquier órgano del tracto gastrointestinal siendo el sitio que más afectado el segmento ileocecal. Los síntomas gastrointestinales suelen aparecer 4.5-6 años después de la aparición de las úlceras orales. Los síntomas más frecuentes son dolor abdominal, náusea, vómito, diarrea y sangrado de tubo digestivo.<sup>9</sup> Existen dos formas de EB gastrointestinal, una es como flebitis neutrofilica que ocasiona inflamación de la mucosa y la otra como enfermedad de grandes vasos que puede llegar a ocasionar isquemia intestinal.<sup>10</sup> El clásico hallazgo endoscópico es el de una única úlcera profunda, mayor de 1 cm, ovoide, ubicada en el área ileocecal.<sup>11</sup> En un 27 % pueden llegar a ser múltiples úlceras. El diámetro promedio de las úlceras es de 2.9 cm. El involucro rectal es extremadamente raro.<sup>12</sup> Puede complicarse con perforaciones, abscesos, fístulas o estenosis, aunque estas complicaciones son raras. El esófago puede estar afectado en un 2%-11% y generalmente existe afección a otros niveles del tracto gastrointestinal cuando este está involucrado. Puede haber involucro del tracto gastroduodenal en un 43% de los casos.<sup>1</sup> Raramente afecta al páncreas.<sup>13</sup> La principal manifestación hepática es como síndrome de Budd-Chiari, con altas tasas de mortalidad.<sup>14</sup> Los diagnósticos diferenciales de la EB gastrointestinal son muchos, los principales son la tuberculosis intestinal pero sobretodo con la enfermedad de Crohn, ya que comparte con la EB muchas características clínicas y endoscópicas. En la enfermedad de Crohn puede haber uveítis,

artritis, úlceras orales y lesiones dérmicas, siendo las úlceras genitales raras en esta. Las complicaciones intestinales como perforaciones, abscesos, fístulas y estenosis son mucho más frecuentes en la enfermedad de Crohn.<sup>15</sup> La determinación de anticuerpos antiSaccharomyces no es útil para diferenciar ambas entidades y por patología la única característica que pudiera ser de utilidad son, cuando están presentes, granulomas no caseificantes en la enfermedad de Crohn.<sup>16,17</sup> Por todo lo anterior, establecer el diagnóstico de EB gastrointestinal suele ser difícil, sobre todo cuando las úlceras intestinales no son típicas o cuando los pacientes no tienen los hallazgos clínicos típicos de una EB. Cheon et al propuso un índice de gravedad para la actividad intestinal, que va de 0 a 325, dividiéndose la actividad intestinal en inactiva, leve, moderada o grave; los hallazgos endoscópicos o de laboratorio no se toman en cuenta para este índice.<sup>18</sup> Los marcadores séricos de inflamación suelen correlacionarse con la actividad de la enfermedad,<sup>19</sup> aunque no lo fue así en nuestro caso. Debido a la escasa información con la que se cuenta, se desconoce cuál es el mejor tratamiento de la EB gastrointestinal. Se han utilizado 5-ASA, esteroides, talidomida, azatioprina, metotrexate, tacrolimus, infliximab, etanercept, entre otros; la mayoría de estos tratamientos están basados en grados bajos de evidencia. Los 5-ASA podrían ser útil en casos leves.<sup>20</sup> Se han utilizado dosis altas de esteroides para la inducción a la remisión en casos graves, la mayoría tiene algún grado de respuesta.<sup>21</sup> No se recomiendan largos periodos de uso de esteroides. Las tiopurinas son utilizada para mantener la remisión.<sup>22</sup> En pacientes que son dependientes a los esteroides o son refractarios a los mismos, otra opción es la terapia con agentes biológicos. Se recomiendan puntualmente cuando hay falla a más de 2 inmunosupresores o cuando se requieren dosis de prednisona mayores a 7.5mg al día.<sup>23</sup> Los agentes biológicos más estudiados son infliximab y adalimumab, con muy poco número de pacientes en los estudios realizados o series de casos reportados. La cirugía puede ser considerada en caso de falla al tratamiento médico o sangrado gastrointestinal grave, así como en casos de perforación, fístula u obstrucción intestinal.<sup>24</sup> Se han identificado como factores de mal pronóstico los siguientes: pacientes jóvenes, mayor grado de actividad de la enfermedad al diagnóstico, úlceras tipo volcán, ausencia de resolución de la inflamación de la mucosa, niveles elevados de PCR, historia de cirugías y falta de respuesta al primer tratamiento médico.<sup>25</sup> El 77.1% de los pacientes con EB gastrointestinal tiene un curso leve y el 28.5% experimenta una forma grave de la enfermedad con múltiples recaídas.<sup>26</sup>

En conclusión, la EB gastrointestinal es muy rara en nuestra población, solo hay reportes de casos en México.<sup>27</sup> Nuestra paciente inició con manifestaciones gastrointestinales varios años después de la aparición de úlceras orales. Los hallazgos endoscópicos típicos se hicieron presentes en la segunda colonoscopia. Se llegó a la conclusión que nuestra paciente padecía de manifestaciones intestinales de EB. Los principales diagnósticos diferenciales como tuberculosis intestinal y enfermedad de Crohn fueron descartados. Durante su seguimiento requirió de varios ajustes al tratamiento para el control de su enfermedad, presentó recurrencia de la enfermedad a varios niveles incluyendo el gastrointestinal. Por tal motivo requirió de terapia con agente biológico, con lo que ha permanecido estable de su enfermedad hasta el momento.

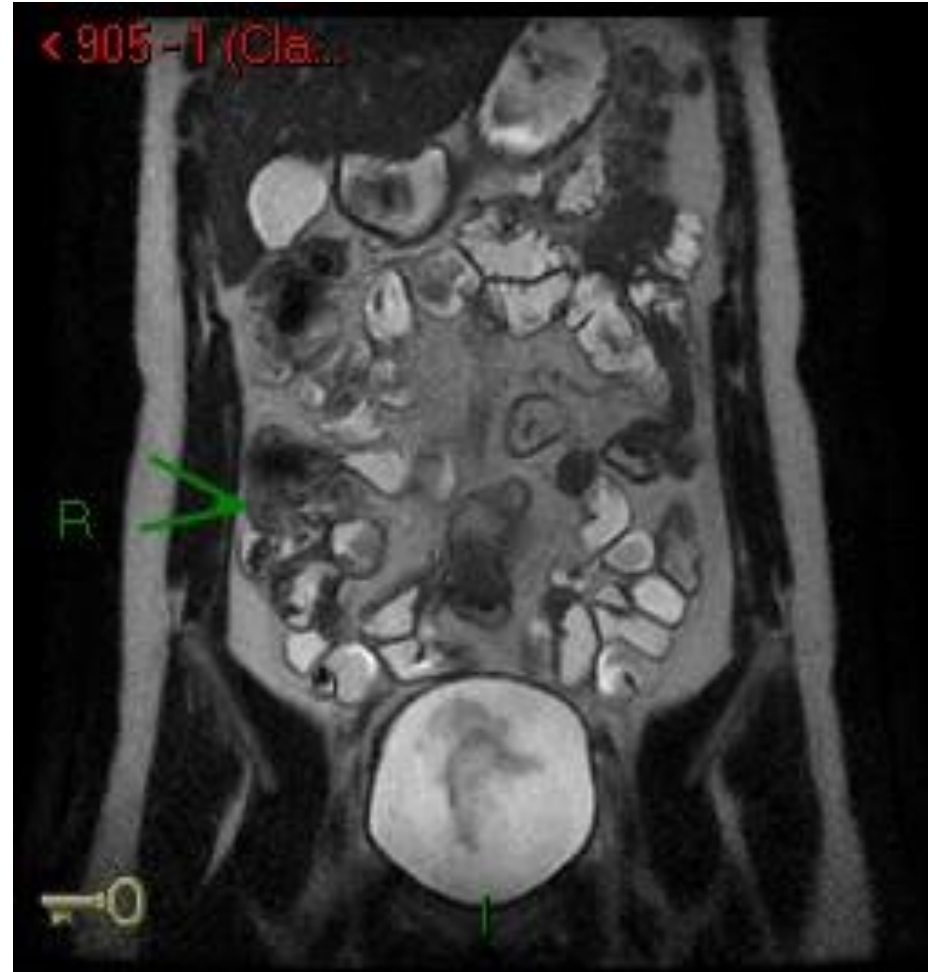
## **Bibliografía**

1. Skef W, Hamilton MJ, Arayssi T. Gastrointestinal Behçet's disease: a review. *World J Gastroenterol.* 2015;21(13):3801-12.
2. Ebert EC. Gastrointestinal manifestations of Behçet's disease. *Dig Dis Sci.* 2009;54(2):201-7
3. Zeidan MJ, Saadoun D, Garrido M, Klatzmann D, Six A, Cacoub P. Behçet's disease physiopathology: a contemporary review. *Auto Immun Highlights.* 2016;7(1):4.
4. Yazici H, Akokan G, Yalçın B, Müftüoğlu A. The high prevalence of HLA-B5 in Behçet's disease. *Clin Exp Immunol.* 1977;30(2):259–261.
5. Verity DH, Marr JE, Ohno S, Wallace GR, Stanford MR.. Behçet's disease, the Silk Road and HLA-B51: historical and geographical perspectives. *Tissue Antigens.* 1999;54(3):213-20.
6. Sakane T, Takeno M, Suzuki N. Behçet's disease. *N Engl J Med.* 1999;341(17):1284–1291.
7. Ortiz-Valencia CG, Gonzalez-Guajardo. Behçet's disease: 2 case report. *Rev Mex Oftalmol.* 2016;90(3):137---145
8. Welscher B, Davatchi F, Misushima Y, Hamza M, Dilsen N, Kansu E, y col. Criteria for diagnosis of Behçet's disease. International Study Group for Behçet's Disease. *Lancet.* 1990;335:1078–1080.
9. Bayraktar Y, Ozaslan E, Van Thiel DH. Gastrointestinal manifestations of Behcet's disease. *J Clin Gastroenterol.* 2000;30:144–154.
10. Vaiopoulos AG, Sfrikakis PP, Kanakis MA, Vaiopoulos G, Kaklamanis PG. Gastrointestinal manifestations of Behçet's disease: advances in evaluation and management. *Clin Exp Rheumatol.* 2014;32:S140–S148.
11. Lee CR, Kim WH, Cho YS, Kim MH, Kim JH, Park IS, y col. Colonoscopic findings in intestinal Behçet's disease. *Inflamm Bowel Dis.* 2001;7:243–249.
12. Grigg EL, Kane S, Katz S. Mimicry and deception in inflammatory bowel disease and intestinal behçet disease. *Gastroenterol Hepatol (N Y)* 2012;8:103–112.
13. Le Thi Huong D, Wechsler B, Dell'Isola B, Lautier-Frau M, Palazzo L, Bletry O, y col. Acute pancreatitis in Behçet's disease. *Dig Dis Sci.* 1992;37:1452–1453.
14. Korkmaz C, Kasifoglu T, Kebapçi M. Budd-Chiari syndrome in the course of Behcet's disease: clinical and laboratory analysis of four cases. *Joint Bone Spine.* 2007;74:245–248.
15. Yazısız V. Similarities and differences between Behçet's disease and Crohn's disease. *World J Gastrointest Pathophysiol.* 2014;5:228–238.
16. Filik L, Biyikoglu I. Differentiation of Behcet's disease from inflammatory bowel diseases: anti-Saccharomyces cerevisiae antibody and anti-neutrophilic cytoplasmic antibody. *World J Gastroenterol.* 2008;14:7271.
17. Lee SK, Kim BK, Kim TI, Kim WH, y col. Differential diagnosis of intestinal Behçet's disease and Crohn's disease by colonoscopic findings. *Endoscopy.* 2009;41:9–16.

18. Cheon JH, Han DS, Park JY, Ye BD, Jung SA, Park YS, y col. Development, validation, and responsiveness of a novel disease activity index for intestinal Behçet's disease. *Inflamm Bowel Dis*. 2011;17:605–613.
19. Jung YS, Kim SW, Yoon JY, Lee JH, Jeon SM, Hong SP, y col. Expression of a soluble triggering receptor expressed on myeloid cells-1 (sTREM-1) correlates with clinical disease activity in intestinal Behçet's disease. *Inflamm Bowel Dis*. 2011;17:2130–2137.
20. Jung YS, Hong SP, Kim TI, Kim WH, Cheon JH, y col. Long-term clinical outcomes and factors predictive of relapse after 5-aminosalicylate or sulfasalazine therapy in patients with intestinal Behçet disease. *J Clin Gastroenterol*. 2012;46:e38–e45.
21. Saleh Z, Arayssi T. Update on the therapy of Behçet disease. *Ther Adv Chronic Dis*. 2014;5:112–134.
22. Hisamatsu T, Ueno F, Matsumoto T, Kobayashi K, Koganei K, Kunisaki R, y col. The 2nd edition of consensus statements for the diagnosis and management of intestinal Behçet's disease: indication of anti-TNF $\alpha$  monoclonal antibodies. *J Gastroenterol*. 2014;49:156–162.
23. Sfikakis PP, Markomichelakis N, Alpsy E, Assaad-Khalil S, Bodaghi B, Gul A, y col. Anti-TNF therapy in the management of Behçet's disease--review and basis for recommendations. *Rheumatology (Oxford)* 2007;46:736–741
24. Jung YS, Yoon JY, Lee JH, Jeon SM, Hong SP, Kim TI, y col. Prognostic factors and long-term clinical outcomes for surgical patients with intestinal Behçet's disease. *Inflamm Bowel Dis*. 2011;17:1594–1602.
25. Park JJ, Kim WH, Cheon JH. Outcome predictors for intestinal Behçet's disease. *Yonsei Med J*. 2013;54(5):1084-90.
26. Jung YS, Cheon JH, Park SJ, Hong SP, Kim TI, Kim WH. Clinical course of intestinal Behçet's disease during the first five years. *Dig Dis Sci*. 2013;58:496–503.
27. Gutiérrez-Ávila SA, Domínguez-Borgua A, Valenzuela-Plata A. Colitis de Behçet. *Med Int Méx* 2014;30:329-334.



Enfermedad de Behçet  
Imagen 1  
Valdez-Hernandez

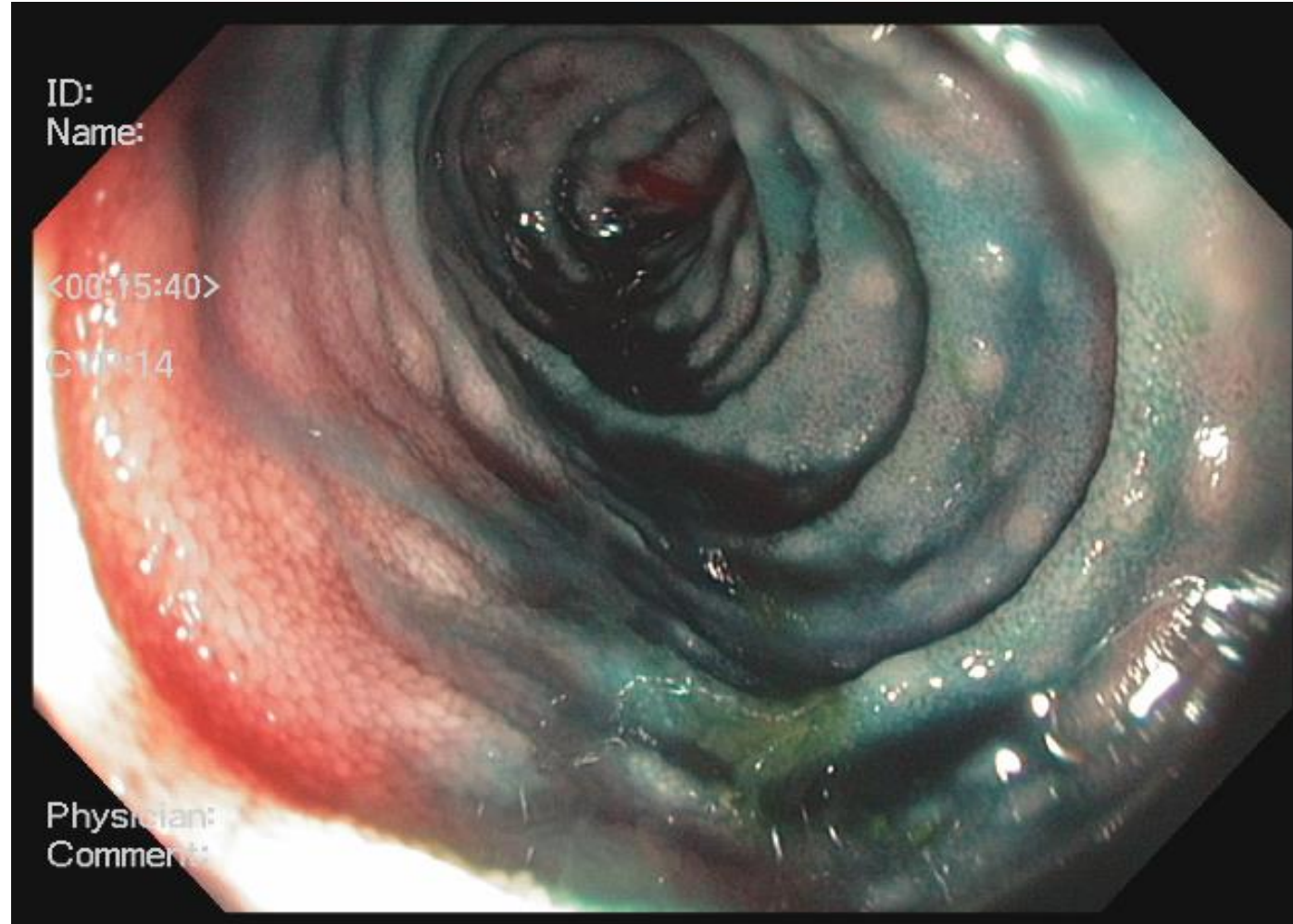


Entero-resonancia magnética contrastada en T2. Se observa engrosamiento en ciego y válvula ileocecal (flecha)

Enfermedad de Behçet

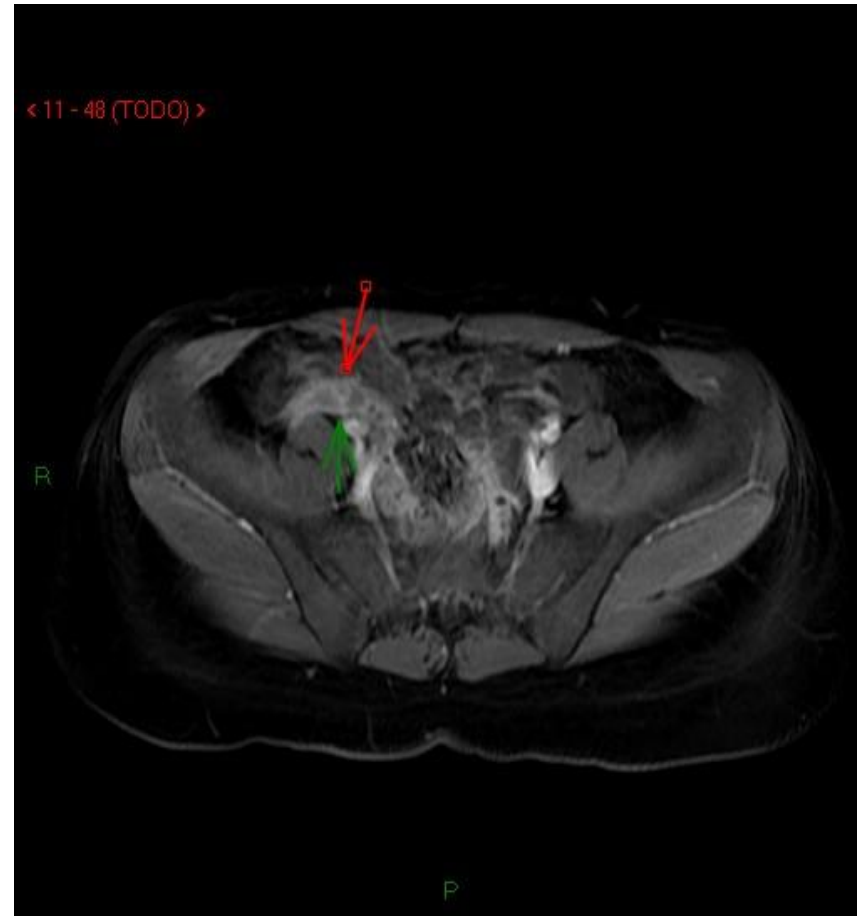Imagen 2

Valdez-Hernandez



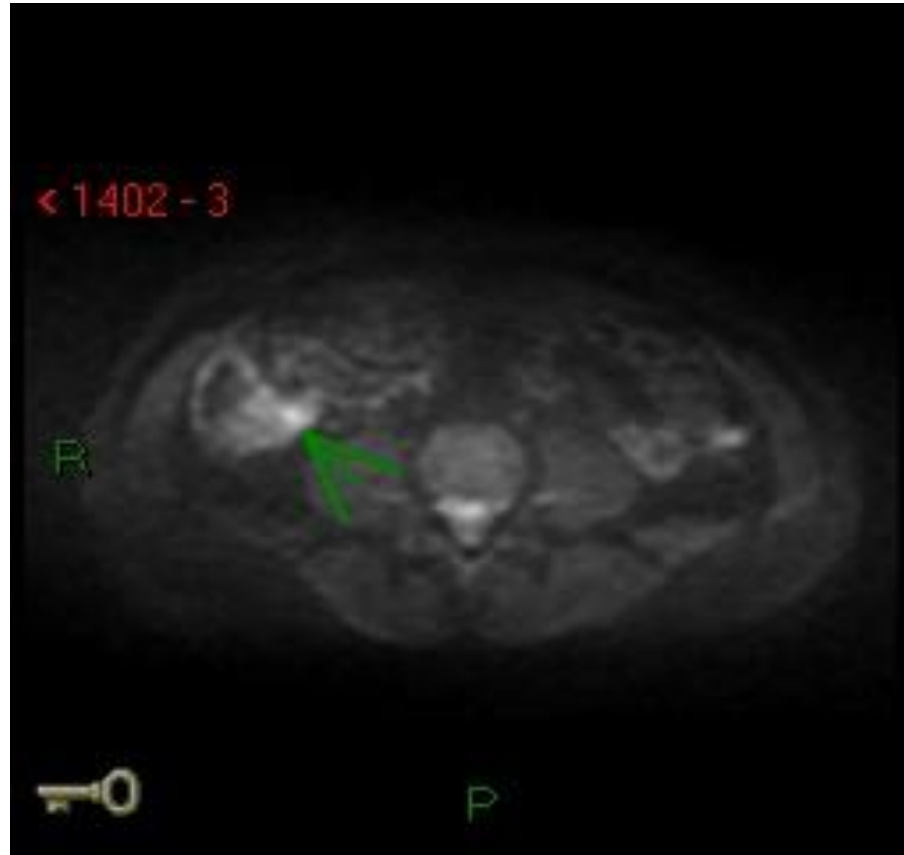
Colonoscopia con índigo carmín en la que se observa una úlcera de 4 mm en íleon terminal.

**Enfermedad de Behçet**  
**Imagen 3**  
**Valdez-Hernandez**



**Entero-resonancia magnética contrastada en T1. Se observa algo de engrosamiento de la válvula ileocecal (flecha)**

Enfermedad de Behçet  
Imagen 3  
Valdez-Hernandez



Entero-resonancia magnética contrastada con restricción a la difusión. Se observa una zona de restricción a nivel de la válvula ileocecal (flecha)

